Brauchen Rassekatzen ZÄHNE?

von Birgitt Kuhlmey

Neue englische Untersuchungen bestätigen, daß die Anzahl der Katzen, die an Zahnfleischerkrankungen leidet, signifikant steigt. Entzündungen des Zahnfleischsaumes *(Gingivitis)* und Zahnhalsläsionen *(Neck lesions)* sind am häufigsten zu beobachten. Sind diese Zahnfleischerkrankungen Ursache der durch den Fortschritt der Wissenschaft geschaffenen Lebensbedingungen? Dann ist die Erkrankung des Zahnfleisches eine Zivilisationskrankheit der domestizierten Katze. Freilaufkatzen, die Mäuse fangen, töten und fressen, leiden deutlich weniger an Zahnfleischerkrankungen als Stubenkatzen, die überwiegend mit zerkleinertem, weichem Futter ernährt werden. Wenn die Katze das Beutetier mit ihren spitzen, scharfen, keilförmigen Zähnen zerkleinert, wird durch den scheuernden Effekt beim Zerlegen der Beute an den exponierten Zahnflächen eine ausreichende Selbstreinigung erzielt. Bei korrekter Zahnstellung kann sich bakterieller Zahnbelag (Plaque) nicht lange festsetzen, und die Zähne bleiben sauber und gesund.

Katzenzähne haben keine Mahlflächen

Das Gebiß einer Katze hat viele Funktionen. Es dient nicht nur der Zerkleinerung von Nahrung, der Selbstverteidigung und Fellpflege, sondern auch zum Töten der Beute. Gebärende Kätzinnen durchtrennen mit den scharfen Seitenzähnen die Nabelschnur, um die jungen Kätzchen abzunabeln. Die Konstruktion des Kiefergelenks gestattet nur einfache Scharnierbewegungen, jedoch keine Mahlbewegungen. Katzenzähne besitzen nämlich keine Mahlflächen.

Erwachsene Katzen haben 30 bleibende Zähne, von denen sich 16 im Oberkiefer und 14 im Unterkiefer befinden. Das Milchzahngebiß junger Kätzchen hat nur 26 Zähne, 14 im Oberkiefer und 12 im Unterkiefer.

Die Zahntypen

Im Katzengebiß findet man vier unterschiedliche Zahntypen

■ **Schneidezähne** *(dentes incisivi)* – Im Frontbereich von Ober- und Unterkiefer stehen jeweils sechs Schneidezähne, drei in jeder Kieferhälfte. Die einwurzeligen Zähne sind relativ klein. An der Krone können ein größerer mittlerer Haupt- und zwei seitliche kleinere Nebenlappen unterschieden werden.

■ **Eckzähne** *(dentes canini)* – Die Eckzähne werden auch Fangzähne genannt. Von den vier Eckzähnen stehen je zwei im Oberkiefer und zwei im Unterkiefer. Die Eckzähne sind die größten einwurzeligen Zähne im Katzengebiß. Sie haben die längsten Wurzeln.

■ **Vordere Backenzähne** *(dentes praemolares)* – Die Prämolaren stehen hinter den Eckzähnen. Insgesamt sind es zehn Zähne. Im Oberkiefer findet man drei Prämolaren pro Kieferhälfte, im Unterkiefer sind es nur zwei pro Kieferhälfte. Der erste obere Prämolar ist einwurzelig, der dritte obere Prämolar hat drei Wurzeln. Die anderen haben zwei Wurzeln.

■ **Hintere Backenzähne** *(dentes molares)* – Es gibt vier Molaren, zwei in jedem Kiefer. Die oberen Molaren sind ziemlich klein und einwurzelig. Die unteren Molaren sind die größten Backenzähne im Unterkiefer. Sie haben zwei Wurzeln. Die Molaren unterliegen nicht dem Zahnwechsel.

Der Zahnaufbau

Am Zahn unterscheidet man

■ den sichtbaren Teil, die Krone,

■ die im knöchernen Zahnfach *(Alveole)* verborgen liegende Zahnwurzel und

■ den Zahnhals, der vom Zahnfleisch umgeben wird, dort wo der Zahnschmelz endet und die Wurzelzementschicht beginnt.

Der Zahn besteht im Kronen- und Wurzelbereich aus Dentin, auch Zahnbein genannt, ein modifiziertes Knochengewebe. Die Krone ist

Schädel einer Hauskatze.

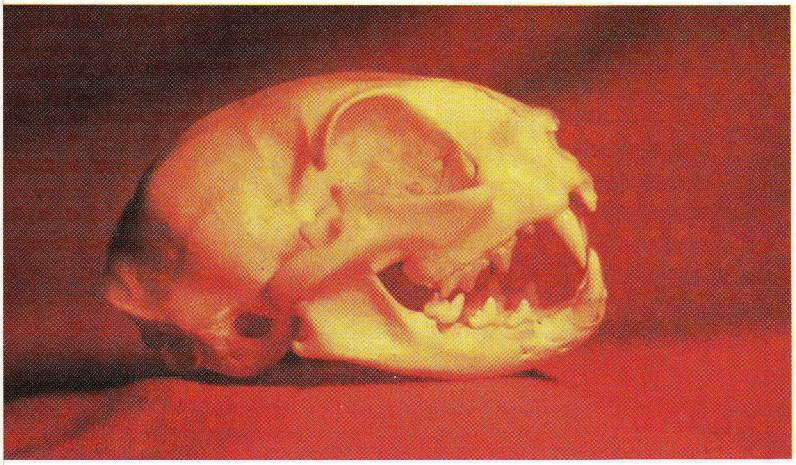

Hauskatze, schwarz, 11 Jahre alt. Trotz des hohen Alters hat die Katze strahlend weiße Zähne. Obwohl ein oberer Schneidezahn fehlt, sind alle anderen Zähne perfekt ausgerichtet. Diese Freilaufkatze ist ein geschickter Mäusefänger.

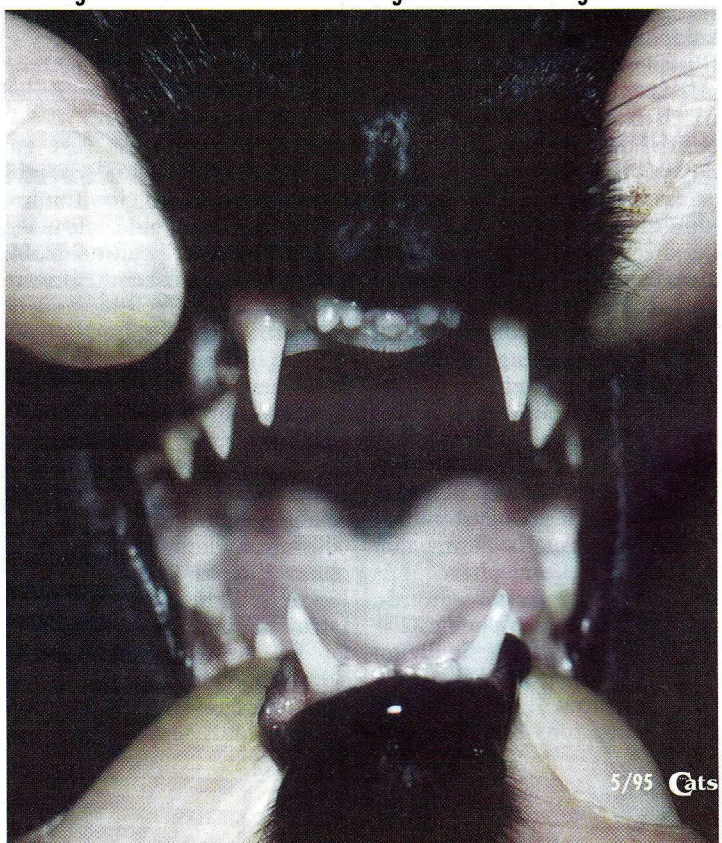

vom Zahnschmelz bedeckt. Das Dentin bildet die Grundlage des Zahnes und beherbergt die Zahnhöhle, die Pulpa, den Zahnnerv. Die Pulpa besteht aus lockerem Bindegewebe mit Blutgefäßen und sensiblen Nerven. Die Form der Pulpa entspricht etwa der

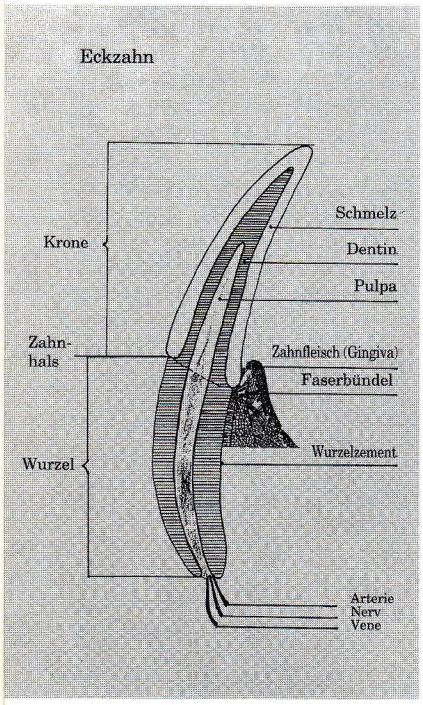

verkleinerten Form des jeweiligen Zahnes. Bei mehrwurzeligen Zähnen enthält jede Wurzel einen Pulpakanal.
Im Bereich der Zahnwurzel wird das Dentin von einer dünnen Wurzelzementschicht bedeckt. Zusammen mit den Sharpey'schen Fasern gehört sie zum Zahnhalteapparat (Parodontium), der für die Verankerung des Zahnes im Kieferknochen verantwortlich ist.

Der Zahndurchbruch

Kleine Kätzchen kommen wie alle Säugetiere ohne Zähne auf die Welt. Am achten bis neunten Tag beginnen die mittleren Milchschneidezähne durchzubrechen. Am 15. Tag sind gewöhnlich alle Schneidezähne vorhanden. Zwischen dem 18. und 19. Tag kommen die Eckzähne und zwischen dem 24. und 39. Tag brechen die Prämolaren durch. Im Milchgebiß fehlen die Molaren.

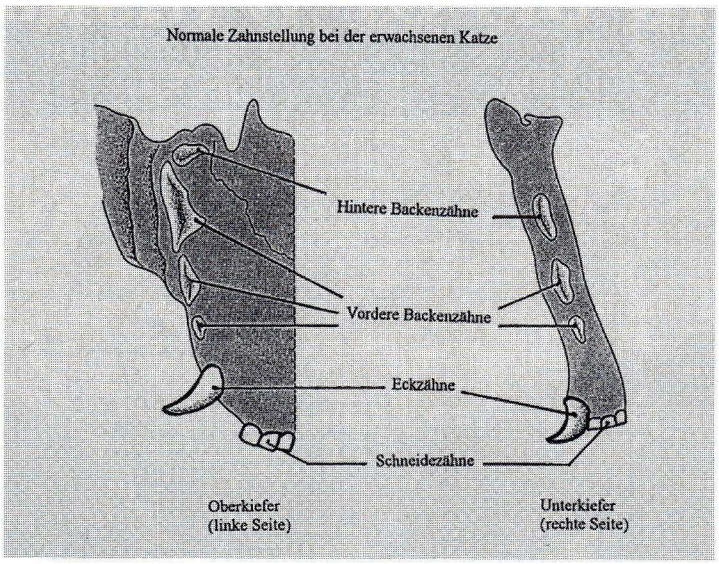

Der Zahnwechsel

Der Zahnwechsel erfolgt schrittweise. Der im Kiefer sitzende Zahnkeim des bleibenden Zahnes nimmt an Volumen zu und drückt dabei auf die Wurzelspitze des Milchzahnes. Es kommt zu einer Drucknekrose. Die Milchzahnwurzel wird resorbiert. Der Rest des Zahnes fällt aus und gibt den Platz für den bleibenden Zahn frei.
Gewöhnlich brechen die ersten bleibenden Schneidezähne durch, wenn das Kätzchen 12 Wochen alt ist. Der komplette Zahnwechsel dauert etwa drei Monate. Im Alter von sechs bis sieben Monaten sind alle Zähne durchgebrochen. Zwischen dem vierten und sechsten Monat wechseln die Prämolaren. Der Wechsel der Eckzähne erfolgt mit 5 1/2 bis 6 1/2 Monaten, der der Molaren mit 4 1/2 bis 5 1/2 Monaten.

Gestörter Zahnwechsel

Junge Katzen leiden mitunter an einer **doppelten Dentition** der Eckzähne, d.h. der bleibende Eckzahn erscheint neben dem Milcheckzahn. Durch Wachstumsstörungen des Kiefers oder durch traumatische Einflüsse kann es zu einer Verlagerung des Zahnkeimes kommen. Der Keim des bleibenden Zahnes übt nur unzureichenden Druck auf die Wurzel des Milchzahnes aus, so daß die Milchzahnwurzel nicht resorbiert werden kann. Weil die Wurzel des Eckzahnes sehr groß ist, ist die Chance, daß sie bei der Extraktion bricht, relativ groß. Früher nahm man an, daß der abgebrochene Wurzelrest resorbiert wird, aber diese Auffassung ist heute umstritten. Ein im Kieferknochen verbleibender Wurzelrest kann Abszesse oder Fisteln verursachen. Deshalb muß auf eine vollständige Entfernung der Milchzahnwurzel geachtet werden.

Doppelter Eckzahnstand im Oberkiefer.
Milcheckzahn und bleibender Eckzahn stehen nebeneinander.

Störungen des Milchzahnwechsels wegen Nichtanlage bleibender Zahnkeime sind relativ selten zu beobachten. Mitunter handelt es sich um einen rassebezogen genetischen Defekt. Der Milchzahn – meistens handelt es sich um den Eckzahn – bleibt wegen des fehlenden Resorbtionsdruckes relativ lange im Kieferknochen stehen. Der Züchter bemerkt den Defekt oft erst dann, wenn der Milchzahn herausgefallen ist und kein bleibender Zahn nachfolgt. In vielen Fällen hat die Katze zu dieser Zeit schon Nachwuchs bekommen, und der Kater hat bereits erfolgreich gedeckt. Möglicherweise wurde dieser Defekt dann bereits vererbt.

Gebißfehler

Rassekatzen, die durch züchterische Selektion stark veränderte Schädelformen bekommen haben, leiden nicht selten unter Gebißfehlern. Zum Beispiel:
1.) **Brachygnathia superior**
Vorbiß, Verkürzung des Oberkiefers, Mißbildung des Oberkiefers, die zum Rassemerkmal von kurzköpfigen Katzen geworden ist.
2.) **Brachygnathia inferior**
Unterbiß, Unterentwicklung und Verkürzung des Unterkiefers kommt bei Rassekatzen mit extrem langen Köpfen vor. Die Folgen beider Mißbildungen sind erschwerte Ernährung, besonders bei Jungtieren (Saugen), Mundschleimhaut- und Zahnfleischentzündungen sowie Verdauungsstörungen.
3.) **Schmaler Unterkiefer**
Dieser Fehler kommt hauptsächlich in Verbindung mit dem Vorbiß vor. Wenn die Eckzähne des Unterkiefers zu dicht beieinanderstehen, gibt es gewöhnlich zu wenig Platz für die sechs Schneidezähne. Sie können nicht in einer geraden Linie zwischen den Eckzähnen stehen. Durch unregelmäßige Zahnstellungen werden die Zähne falsch belastet. Außerdem entstehen Nischen, in denen sich schnell Beläge festsetzen. Vorzeitiger Zahnausfall ist die Folge.
Ein zu schmaler Unterkiefer verursacht sehr ernste Probleme, wenn die Katze den Mund nicht mehr vollkommen schließen kann. In einigen Fällen stehen der obere, untere oder alle vier Eckzähne – anstatt nahezu senkrecht zu stehen – vorwärts, seitwärts oder manchmal fast horizontal.
4.) **Wry-mouth** – schiefe Schnauze
Eine Seite des Ober- oder Unterkiefers ist länger als die andere. Die Kiefer sind asymmetrisch, dadurch entsteht ein offener Biß. Die Schneidezähne haben keinen Zusammenschluß. Zudem kann der Unterkiefer so gedreht sein, daß ein Eckzahn höher steht als der andere. Wenn ein schiefer Unterkiefer zu schmal ist, kann man häufig beobachten, daß der Spalt zwischen oberem und unterem Eckzahn auf der einen Seite deutlich größer ist als auf der anderen.

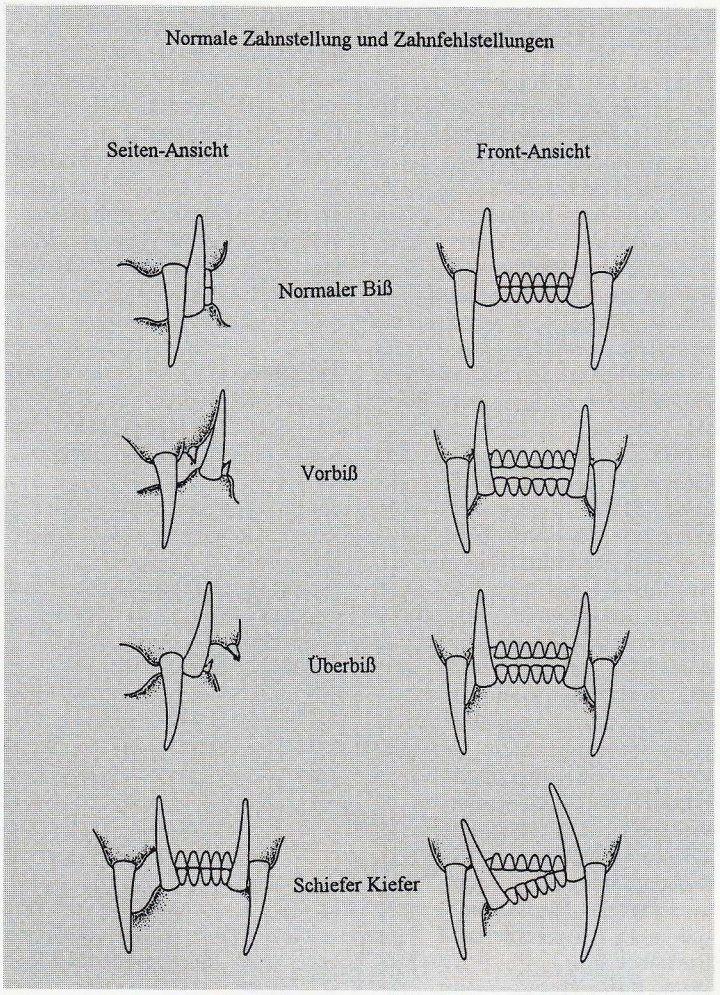

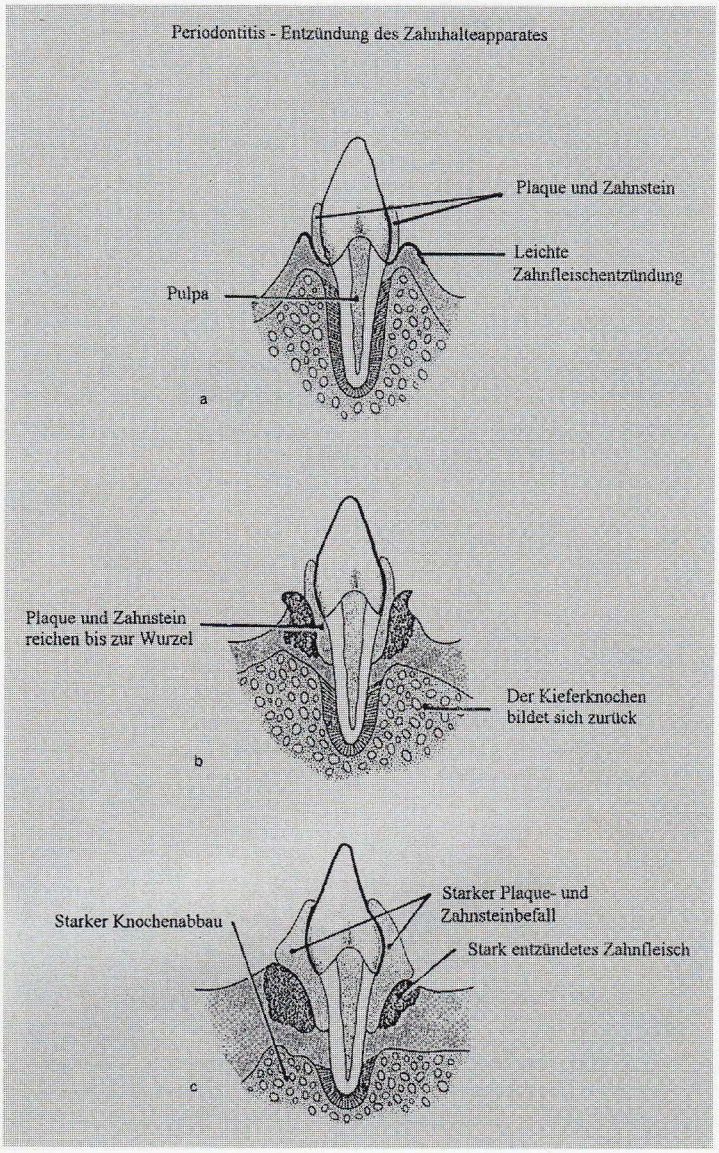

Gebißfehler sind gewöhnlich genetischen Ursprungs. Sie können aber auch durch einen Unfall in der Jugend entstanden sein. Ein anderer Grund kann auch der verzögerte Verlust der Milchzähne sein. Als allgemeine Regel sollte man sich merken: **Milchzahn und bleibender Zahn desselben Typs sollen nicht gemeinsam gesehen werden können.**

Meistens werden Kieferdeformationen erst bei erwachsenen Katzen bemerkt. Aber unglücklicherweise sieht das, was bei einem Kitten unbedeutend aussieht, bei der erwachsenen Katze erschreckend aus. Ein leichter Vorbiß bei einem kurzköpfigen Kitten wird gewöhnlich größer, wenn das Tier wächst. Einen schiefen Unterkiefer kann man bei Kitten bereits bemerken, wenn der Eckzahn durchbricht.

Katzen mit Gebißfehlern, die genetischen Ursprungs sein können, sollen unbedingt aus dem Zuchtprogramm genommen werden.

Parodontal-Erkrankungen

Von Gebißfehlern sind gewöhnlich nur Rassekatzen mit extremen Schädelformen betroffen. Gingivitis und Zahnhalsläsionen sind keine rassebezogenen Zahnkrankheiten. Auffallend ist jedoch, daß Stubenkatzen häufiger damit belastet sind als Freilaufkatzen.

Parodontal-Krankheiten breiten sich bei Katzen immer stärker aus. Bei 80 bis 90 Prozent aller Katzen beginnt die Krankheit im Alter von drei Jahren. Die Anhäufung von Plaque auf den Zahnoberflächen ist der Anfang allen Übels.

Gingivitis

Wenn der Zahnbelag, dessen Bestandteile Nahrungsreste, Speichel und Bakterien sind, nicht regelmäßig von der Zahnoberfläche entfernt wird, lagern sich Kalksalze ein, und es entsteht Zahnstein.

Eine Katze, die ausschließlich mit weicher, zerkleinerter Nahrung gefüttert wird, hat kaum Gelegenheit, die Zähne zu reinigen. Die Anhaftung von weicher und harter mineralisierter Plaque kann daher nicht verhindert werden. Die Zahnsteinbildung ist vorprogrammiert.

Der Zahnsteinansatz wird außerdem gefördert durch

☞ Zahnfehlstellungen,

☞ Schmelzbeschädigungen (rauhe Oberfläche) und

☞ Nahrungsretention zwischen zu eng stehenden Zähnen, wie man es bei kurzköpfigen Rassekatzen oft beobachten kann (brachygnathe Schädelformen).

Plaque und Zahnstein sind von Bakterien besiedelt, deshalb führt jede Zahnverschmutzung recht bald zu einer Entzündung am Zahnfleischsaum (Gingivitis).

Wird der Zahnstein nicht entfernt, entwickelt sich aus der Gingivitis eine Periodontitis, eine Entzündung des Zahnhalteapparates. Die Faserbündel, die den Zahn mit dem Kieferknochen verbinden, lösen sich von der Zahnoberfläche. Es entsteht eine Zahnfleischtasche. In der vertieften Zahnfleischtasche setzen sich Konkremente (verkrustete Beläge aus Zahnstein und Sekrete der Zahnfleischtasche) fest. Hierdurch kommt es zu einem Teufelskreis mit entzündlicher Zerstörung des Faserapparates und zur Resorption des Alveolarknochens, in dem die Zahnwurzel steckt. Zahnlockerung und Zahnausfall sind die Folge.

Prädilektionsstellen für Zahnstein findet man im Bereich der Außenseiten der oberen Prämolaren, wo sich die Ausgänge der Speicheldrüsen befinden.

Perserkatze, creme, 11 Monate alt. Schon von außen gibt die asymmetrische Schnauze einen Hinweis auf die Zahnfehlstellung.

Nochmals die Perserkatze mit der asymmetrischen Schnauze. Der Oberkiefer ist zu kurz. Die Katze hat einen Vorbiß. Der Unterkiefer ist zu schmal, asymmetrisch und schief. Der obere linke Eckzahn fehlt. Der Abstand zwischen den Eckzähnen (rechte Kieferhälfte) ist zu groß. Alle Eckzähne stehen – anstatt senkrecht – zu weit nach außen.

Perserkatze, silver-shaded, ein Jahr alt. Alle Schneidezähne stehen in einer geraden Linie nebeneinander und bei geschlossenem Maul senkrecht aufeinander. Alle Eckzähne haben den richtigen Abstand.

Fotos: Lohs (4); Dr. Müller (1), Zeichnungen: van der Molen

Zahnhalsläsionen

Bakterieller Zahnbelag, der zu lange an der Zahnoberfläche haftet, kann auch zu Zahnhalsläsionen (Neck lesions) führen.

Der Zahnhals befindet sich an der Stelle, wo der Zahnschmelz der Krone endet und die Wurzelzementschicht beginnt. Geschützt wird diese sehr empfindliche Zone des Zahnes durch das Zahnfleisch. Durch übermäßige Anhaftung von weichen Belägen an der Zahnoberfläche reagiert das Zahnfleisch mit rötlichen Zahnfleischwucherungen am Zahnhals, die in fortgeschrittenem Stadium den ganzen Zahn überziehen können. Unter dem entzündeten Zahnfleisch wird der Zahn, beginnend am Zahnhals, zerstört. Wenn der Zahn nicht behandelt wird, bricht die Krone ab. Die im Kieferknochen verbleibende Wurzel wird vom Zahnfleisch bedeckt. Abgestorbene Wurzelreste neigen zu Abszeß- und Fistelbildung.

Was kann man gegen Gingivitis und Zahnhalsläsionen tun?

1. Die Katze soll täglich einige mausgroße Fleischstücke essen, damit eine natürliche Selbstreinigung der Zahnkronen stattfinden kann.
2. Junge Katzen kann man an Mundhygiene gewöhnen, indem man ihre Zähne täglich mit einer kleinen speziellen Katzen-Zahnbürste putzt. (In Großbritannien und USA werden Katzenzahnbürsten auf Ausstellungen verkauft, der Aufsatz einer elektrischen Zahnbürste stellt eine Alternative dar).
3. Regelmäßige und rechtzeitige Zahnsteinentfernung durch den Tierarzt.

Gewöhnlich bekommt die Katze bei der Zahnreinigung vom Tierarzt eine leichte Narkose. Die Zähne werden mit Hilfe eines Ultraschallgerätes gesäubert. Der Zahnstein oberhalb und unterhalb des Zahnfleischsaumes wird entfernt und anschließend werden die Zähne poliert. Die Politur ist sehr wichtig, denn nur bei einer ganz glatten, sauberen Zahnoberfläche kann der allzu schnelle Ansatz von neuem Belag verhindert werden. Mundhygiene ist die beste Vorbeugung gegen Zahnfleischentzündungen.
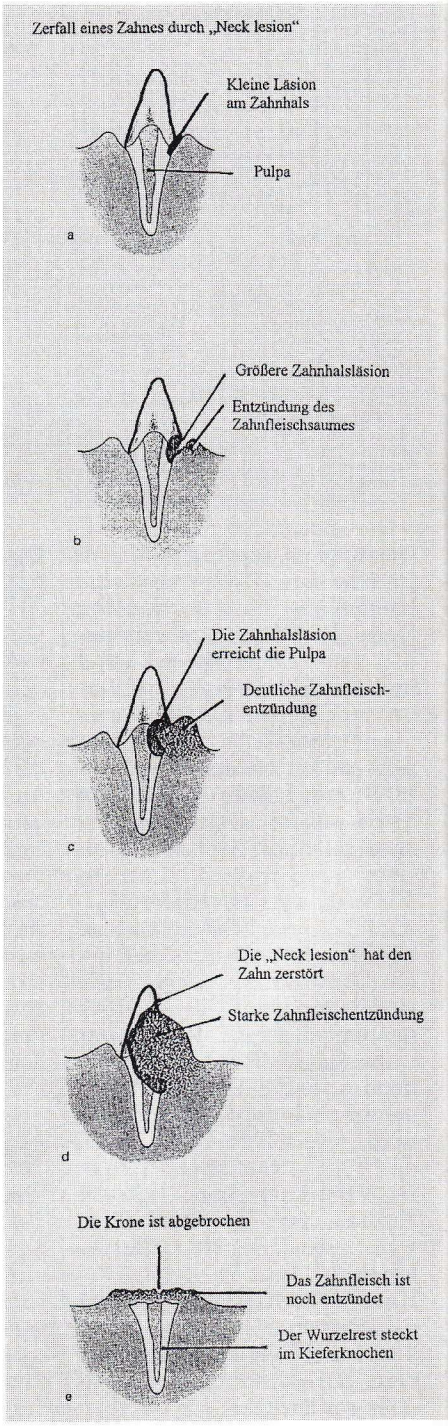
Übrigens: Bei „moderner" Ernährung kann eine Katze auch gut ohne Zähne auskommen. Nur etwas kann sie nicht: die Jungen abnabeln.